

ヨードアレルギー患者に Gadolinium 造影剤を用いて頸動脈ステント留置術を行った1例

松原功明¹⁾ 宮地 茂¹⁾ 泉 孝嗣¹⁾ 大島共貴¹⁾ 靄見有史¹⁾ 細島 理¹⁾ 錦古里武志¹⁾ 吉田 純¹⁾

Carotid Angioplasty and Stenting Using Gadolinium in a Patient Allergic to Iodinated Contrast Medium: Case Report

Noriaki MATSUBARA¹⁾, Shigeru MIYACHI¹⁾, Takashi IZUMI¹⁾, Tomotaka OHSHIMA¹⁾, Arihito TSURUMI¹⁾, Osamu HOSOSHIMA¹⁾, Takeshi KINKORI¹⁾, Jun YOSHIDA¹⁾

1) Department of Neurosurgery, Nagoya University

Objective : Patients with severe carotid stenosis generally undergo carotid endarterectomy or carotid angioplasty and stenting (CAS). The patient with multiple comorbidities is usually given CAS. However, in a few patients, CAS is contraindicated for iodinated contrast medium because of allergy or thyroid disease. Then, it is difficult to select the treatment. We present a case of CAS with the use of gadolinium (Gd) for a patient with an allergy to iodinated contrast medium.

Case : A 61-year-old female with a history of coronary artery disease and allergy to iodinated contrast medium was referred for the treatment of asymptomatic carotid stenosis. Carotid duplex and MRA revealed severe right carotid stenosis. CAS was performed with the use of Gd contrast medium because of multiple comorbidities (especially severe heart disease) and allergy. Approximately 30 mL of Gd (three times the volume typically used for MRI study) was used for treatment. Image quality was sufficient for intervention. There were no neurological, renal or other complications after the treatment.

Conclusion : CAS may be safely performed with Gd, even if iodine is contraindicated.

Key Words: carotid stenosis, Gadolinium, iodinated allergy, CAS, contrast medium

1) 名古屋大学脳神経外科 〒466-8550 名古屋市昭和区鶴舞町65番地

2007.8.27. 受稿

I. はじめに

頸動脈高度狭窄症に対する外科的治療としては、CEAもしくは頸動脈ステント留置術 (Carotid angioplasty and stenting: CAS) が行われるが、重篤な心疾患を有する場合や高齢者など全身麻酔の危険がある場合にはCASが勧められる。CASのような血管内治療に特有の不応基準として、アクセスルートの問題以外に、ヨード造影剤の副作用・合併症が挙げられる。特に、アレルギーや甲状腺疾患によりヨード造影剤の

使用が制限される場合には、血管撮影すら困難である。今回、ヨード造影剤に対してアレルギーを持つ患者に対し、MRI用の造影剤として広く使用されているGadolinium (Gd) を用いてCASを施行し、良好な結果を得た症例を経験したので報告する。

II. 症例

患者：61歳，女性。

既往歴：狭心症，閉塞性動脈硬化症 (ASO)，高血圧，糖尿病，高脂血症。ヨード造影剤に対するアレルギー

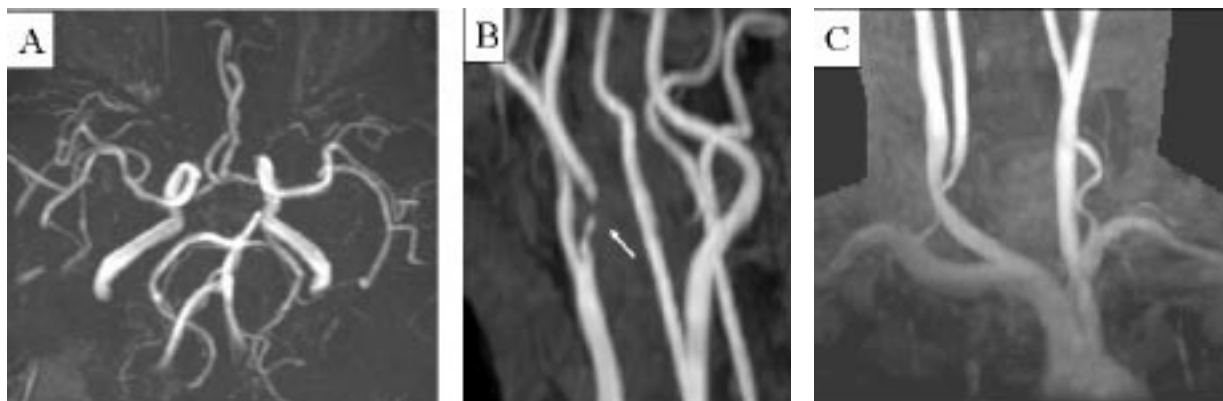


Fig.1 A : MRA image of intracranial arteries showing no apparent abnormality.
 B : MRA image of cervical arteries revealed severe right carotid artery stenosis (arrow) .
 C : MRA image of aortic arch and branches showing no tortuous access route.

の既往あり。

現病歴：狭心症に対するカテーテル治療およびASOに対して、ステント留置術を受けたが、その際ヨード造影剤に対するアナフィラキシーによる重度のショックを起こした。2007年1月、スクリーニング目的に行われたMRAにて無症候性の右頸動脈狭窄が発見され、治療目的に当科に紹介された。

入院時現症：意識清明。神経巣症状なし。体重65.2kg。

放射線学的検査所見：頸部MRAおよび頸動脈エコーにて右内頸動脈の80%狭窄所見をみとめた。頭部および胸部MRAにて、頭蓋内およびアクセスルートに問題のないことを確認した（Fig. 1）。血液生化学検査にて腎機能は正常であった。

治療方針：狭心症を含め多くの合併症があり、全身麻酔によるCEAによる治療はリスクが高いと判断し、CASを施行することとした。ヨード造影剤に対するアレルギーがあるため、造影剤としてGdを使用した。治療にあたり、患者・家族に、Gdが唯一の代替造影剤であることおよび造影能・使用量の制限に伴う治療における不具合について十分なインフォームド・コンセントを得た。

血管内治療：局所麻酔下に右大腿動脈に6Frシャトルシースを挿入し、6Frカテーテル、4Frカテーテルを用いてtriple-axialに誘導し、シース先端部を頸動脈分岐部近位に留置した。PercuSurge Guard-Wire™（Medtronic社）を用いたdistal protectionにて治療を行った。撮影はbiplaneの血管撮影装置（AXIOM Artis dBA; SIEMENS社）を用い、2方向から撮影した。また、血管内超音波（IVUS）を使用し病変評価の参考とした。造影剤の使用は極力最低限とした。1回の撮影にGd原液を約5～7mL生理食塩水にて希釈しおよそ半分の濃度で使用し、撮影はすべて手行的に行った。ヨード造影剤に比べ若干、末梢での血管描出の低下はあったが、手技の妨げとなることはなかった（Fig. 2, 3）。

手技に伴う全撮影回数は以下の5回であった。①ステント前の頸部血管撮影（手技中のoverlay road mapとしても使用）、②ステント前の頭蓋内血管撮影、③ステント留置後の頸部撮影、④ステント留置後の頭蓋内撮影、⑤右鼠径穿刺部確認のための撮影。前拡張・ステント留置・後拡張・血栓吸引と遅滞なく手技を行い、止血デバイスを用いて穿刺部を処置し、トラブルなく治療を終了した。使用したGdの総量は約30mL

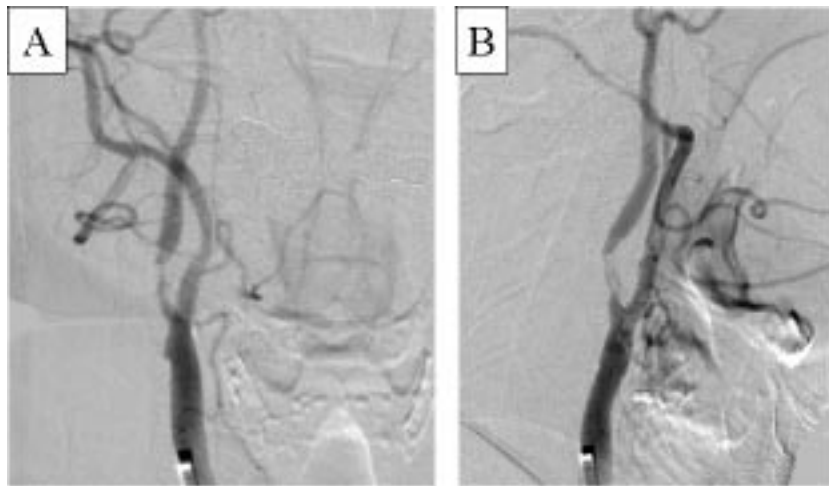


Fig.2 Right carotid angiogram with the use of gadolinium (Gd) contrast medium revealed severe internal carotid artery stenosis: NASCET 80% (A: oblique view, B: lateral view) . Image quality was sufficient to perform intervention.

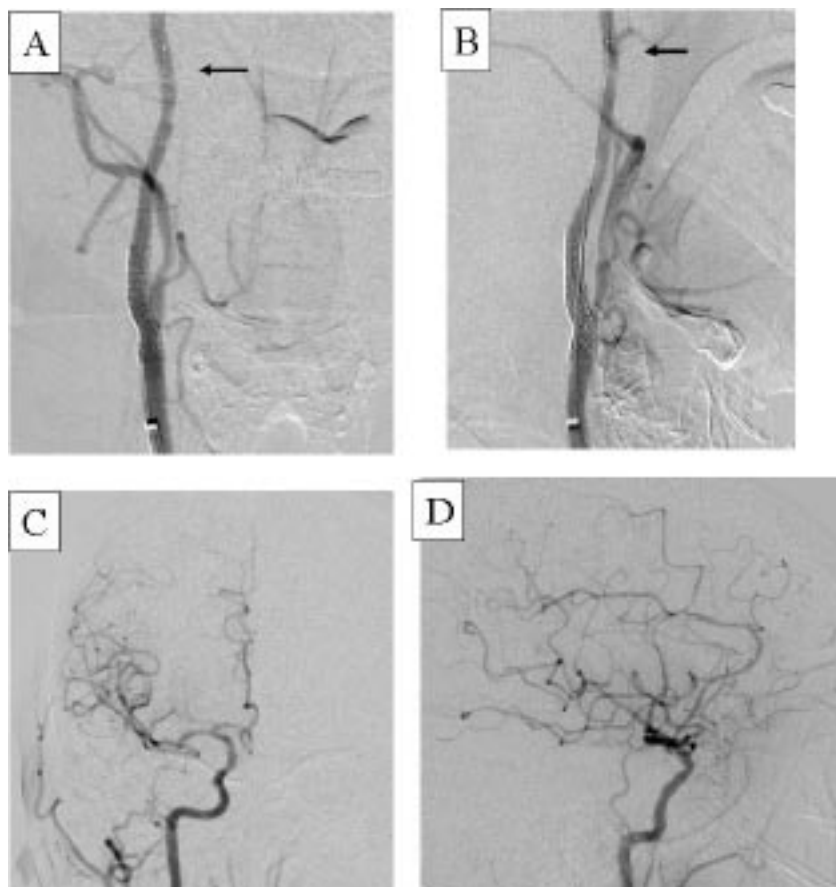


Fig.3 Right carotid angiogram with Gd contrast medium after stenting showing good dilatation. Arrow showing balloon marker of PercuSurge GuardWire™. (A : oblique view, B : lateral view)
Right common carotid angiogram (intracranial image) showing normal filling. (C : AP view, D : lateral view)

Table.1 Properties of each gadolinium contrast medium

Generic name: Short name (Brand name)	Maker	Gadolinium (mg/mL)	Ionic or Nonionic	Molarity (mol/mL)	Osmolality*	Viscosity (37°C) (mPa·s)	Acute toxicity: LD50 (rat i.v.) (mmol/kg)
Gadodiamide: Gd-DTPA-BMA (Omniscan™)	Daiichi Sankyo	78.67	nonionic	0.5	3	1.4	20
Gadoteridol: Gd-HP-DO3A (ProHance™)	Eisai	78.61	nonionic	0.5	2	1.3	10
Gadopentetate: Gd-DTPA (Magnevist™)	Bayer Schering Pharma	78.63	ionic	0.5	7	3.0	7
Gadoterate: Gd-DOTA (Magnescope™)	Terumo	78.63	ionic	0.5	5	1.9	15

*ratio relative to isotonic sodium chloride solution

であった。また PercuSurge の充填用には Gd 造影剤を希釈せず使用した。

術後経過：神経症状や腎機能障害等の合併症なく順調に経過した。

Ⅲ. 考 察

Gd を用いた血管造影・血管内治療については他の血管領域での報告が多くみられる^{7, 16, 18, 21)}。脳神経外科領域でも、頸動脈や頭蓋内動脈の血管造影についてのものはあるが^{2, 4, 11, 15)}、血管内治療についての報告は少ない。われわれが渉猟し得る範囲で、脳血管内治療での報告は3件あり^{1, 3, 19)}、そのうち Gd 造影剤のみを用いて CAS を施行した報告は2件であった。Amar らは、黒内障にて発症した右内頸動脈狭窄症の75歳男性に対して治療を行っている。腎機能低下があるため Gd 造影剤が選択され、総量 60mL が使用された¹⁾。Slaba らは、フィルターデバイスを用いた治療を報告している¹⁹⁾。

1. Gadolinium について

Gd は、現在 MRI 用の造影剤として広く使用されて

いる。Gd 原子自体の放射線学的特性は悪くないが、入手できる製剤の濃度は 0.5mmol/mL = 78.6mg Gd/mL とヨード造影剤の 300mg I/mL に比較して低いため、実際の造影性能は低くなる¹⁾。

Gd 造影剤の製品としてわが国では、以下の4種類が市販されている。ガドジアミド水和物（オムニスキャン™：第一三共）・ガドテリドール（プロハンス™：エーザイ）・ガドテル酸メグルミン（マグネスコープ™：テルモ）・ガドペンテト酸ジメグルミン（マグネビスト™：日本シェーリング）である。イオン性・非イオン性の違いや浸透圧比・粘度に各造影剤で違いがある。各添付文書・医薬品インタビューフォームよりまとめた違いを **Table. 1** に示す。一般的に、非イオン性、低浸透圧、低粘度のものが副作用発生頻度が低い。本症例では、非イオン性で最も浸透圧および粘度の低いガドジアミド水和物（オムニスキャン™）を選択した。

2. Gadolinium の利点

Gd 造影剤はヨード造影剤に比べ、アレルギー反応を含め全体に副作用が少ないと言われている。

Katayama らの報告によると、ヨード造影剤では3.13%でアレルギーを含むなんらかの副作用をみとめ、アナフィラキシー等の重篤な合併症は0.04%であった¹⁰⁾。一方、Nelson らによると、Gd 造影剤ではそれぞれ、2.4%と0.00013%という結果であり、造影剤による腎機能障害もヨード造影剤に比べてGd 造影剤のほうが少ない¹⁴⁾。これまでの報告では、腎障害のある患者に対して、主に腎障害の危険が少ないという理由で、ヨード造影剤に代わりGd 造影剤を用いて血管撮影や治療を行った例が多くみられる^{7, 11, 15, 16, 18)}。

しかし、2006年、米国食物医薬品局（FDA）により、Gd 造影剤と腎性全身性皮膚線維症（Nephrogenic Systemic Fibrosis：NSF）との関係⁶⁾が指摘され、重症腎障害患者でのGdの危険性に関する安全情報が出された⁵⁾。

わが国においても、2007年3月に日本医学放射線学会および日本磁気共鳴学会から上記に関する安全情報が示された。その結果、GFR値が<30mL/min/1.73m²の高度腎障害患者および肝移植を受けたあるいは肝移植待機中の患者には原則禁忌となった。

NSFは重篤な合併症であるが、原因や発生頻度はいまだ不明である。Gd 造影剤に関しては未知の部分もあるので基礎疾患を持つ患者に対しては慎重な投与が必要である。本症例においては、ヨードアレルギーの既往はあったが、Gd に対してはなんら問題がなかった。

3. Gadolinium の欠点と対策

1) 造影能

Gd 造影剤のヨード造影剤に比し劣る点は主に、コントラストが低下することが挙げられる。先述したように、入手できるGd 製剤の濃度が、ヨード造影剤に比較して低いため、造影性能は低くなる。

基礎的実験において、長島らやKim らの報告から^{12, 13)}、Gd 造影剤（原液）はヨード系造影剤300mg

I/mLの1/2～1/5の造影能を有するものと考えられる。Gd 造影剤を用いた撮影の際は、manual injection で撮影することが多いが、これらの結果を踏まえ投与量を決定する必要がある。

これまでに報告された頸動脈疾患に対するGd 造影剤を用いたCASや血管撮影の報告においてもおおむね十分な評価がなされている^{1, 4, 11, 15, 19)}。

われわれの経験では、頸動脈撮影では、1回の撮影に、2倍希釈のGd 造影剤を10mLほどゆっくり注入することで、使用量を節減しつつ治療を行うのに十分な画像が得られた。

2) 使用量

Gd 造影剤の使用量は、添付文書上は、MRI 造影検査において、0.2mL/kg（腎臓を対象とする場合は0.1mL/kg）と記載されており、プロハンスTMでは、「転移性脳腫瘍が疑われる場合」に0.2mL/kgの追加投与が可能で、マグネビストTMでは、「腹部から下肢までを連続して血管撮影する場合」は0.4mL/kgを投与できる。またマグネビストTM・マグネスコープTMは欧州の一部の国では、中枢神経系MRIでは、0.6mL/kg投与まで可能である。文献的には、Kaufman らやPrince らは、0.8mL/kgを腎障害患者に対して投与しても、腎機能に対する影響はなかったと報告している^{11, 17)}。

また、Harpur らによると、動物実験において20mL/kgのボース投与、2.5mL/kgの28日間連続投与においても副作用がみられなかった⁸⁾。ヒトでの過量投与の安全性は確立されていないが、過去の報告では30～100mLを使用した例が多く、なかには100mL以上を使用しても問題はなかったという報告もみられる²¹⁾。

本症例では、Gd 造影剤の使用量は30mLであり、biplane 血管撮影装置や術前のMRAやIVUS等、他の診断機器の利用により比較的少ない量で治療が施行

Table.2 Product price and price per ml of each iodinated and gadolinium contrast medium

contrast medium		volume (mL)	price (yen)	yen/mL
(Iodine)	Ominpaque™ 300	100	12,027	120.27
	Iopamiron™ 300	100	11,369	113.69
	Proscope™ 300	100	12,558	125.58
	Iomeron™ 300	100	12,140	121.40
(Gadolinium)	Omniscan™	20	15,085	754.25
	ProHance™	20	16,175	808.75
	Magnevist™	20	15,112	755.60
	Magnescape™	20	12,499	624.95

できた。

3) 保険適用

Gd 造影剤の血管撮影への使用および動脈内投与は、基本的に保険適用外使用である。使用にあたっては、ヨード造影剤の代替としての必要性と、使用に伴う不具合に関して十分なインフォームド・コンセントが必要である。

4) コスト

薬剤費については実施医療機関の負担が想定される。造影剤の総使用量により全体のコストは変わってくるが、1mL当たりの薬価ではヨード造影剤に比べてGdは約6倍高い。主なヨード造影剤・Gd造影剤の薬価および容量について示す (Table. 2)。

5) その他の方法

造影剤が使用できない患者に対して、他の血管領域では炭酸ガスを用いた血管撮影や治療が行われる場合がある。しかし、炭酸ガスの頭蓋内への投与に対する安全性は確立されていない²⁰⁾。一方、伊藤らは、診断撮影の際にヨード造影剤に対してアレルギーを起こした症例に対して、造影剤を一切用いずにIVUSのみを使用しCASを施行した症例を報告している⁹⁾。Gd

造影剤を用いるのが安全なケースであろうが、興味深い報告である。われわれも術中にIVUSを使い、病変の計測や評価を行い、バルーンカテーテルやステントの選択に利用した。

IV. まとめ

脳神経外科領域の血管内治療のなかでも、biplane血管撮影装置の普及もあり、CASは比較的少量の造影剤でも手技が完結できる治療である。また、対象となる頸動脈分岐部の血管径は頭蓋内血管よりも大きく、造影能の劣るGd造影剤の使用でも、治療に十分な画像が得られる。腎障害患者に対する安全性はNSFの問題もあり、投与は慎重でなければならないが、今後、アレルギー等でヨード造影剤が使用できない患者に対してのGd造影剤を用いたCASは治療の選択肢になると考えられた。

文 献

- 1) Amar AP, Donald W, Larsen, et al: Percutaneous carotid angioplasty and stenting with the use of Gadolinium in lieu of iodinated contrast medium: technical case report and review of the literature. *Neurosurgery* 49: 1262-1266, 2001

- 2) Arat A, Cekirge HS, Saatci I: Gadolinium as an alternative contrast medium in cerebral angiography in a patient with sensitivity to iodinated contrast medium. *Neuroradiology* 42: 34-37, 2000
- 3) Burry MV, Cohen J, Mericle RA: Use of gadolinium as an intraarterial contrast agent for pediatric neuroendovascular procedures. *J Neurosurg (Pediatrics)* 100: 150-155, 2004
- 4) Erly WK, Zaetta J, Borders GT, et al: Gadopentetate dimeglumine as a contrast agent in common carotid arteriography. *AJNR Am J Neuroradiol* 21: 964-967, 2000
- 5) FDA Public Health Advisory: Gadolinium-containing contrast agents for Magnetic Resonance Imaging (MRI) : Omniscan, OptiMARK, Magnevist, ProHance, and MultiHance
Available at http://www.fda.gov/cder/drug/advisory/gadolinium_agents_20061222.html (Accessed August 17, 2007).
- 6) Grobner T, Prischl FC: Gadolinium and nephrogenic systemic fibrosis. *Kidney international advance online publication*, 16 May 2007; doi:10.1038/sj. /ki.5002338
- 7) Hammer FD, Goffette PP, Malaise J, et al: Gadolinium dimeglumine: an alternative contrast agent for digital subtraction angiography. *Eur. Radiol* 9: 128-136, 1999
- 8) Harpur ES, Worah D, Haltz E, et al: Preclinical safety assessment and pharmacokinetics of gadodiamide injection, a new magnetic resonance imaging contrast agent. *Invest Radiol* 28 (Suppl1) : S28-43, 1993
- 9) 伊藤 守, 細見晃一, 出原 誠, 他: IVUS 主導による造影剤を使用しない頸動脈ステント留置術. *脳外速報* 15: 865-870, 2005
- 10) Katayama H, Yamaguchi K, Kozuka T, et al: Adverse reactions to ionic and nonionic contrast media: A report from Japanese committee on the safety of contrast media. *Radiology* 175: 621-628, 1990
- 11) Kaufman JA, Hu S, Geller SC, et al: Selective angiography of the common carotid artery with gadopentetate dimeglumine in a patient with renal insufficiency. *AJR* 172: 1613-1614, 1999
- 12) Kim MD, Kim H: Gadolinium dimeglumine as a contrast agent for digital subtraction angiography: in vitro hounsfield unit measurement and clinical efficacy. *Yonsei Med J* 44: 138-142, 2003
- 13) 長島宏幸, 坂本 肇, 佐野芳和, 他: ガドリニウム造影剤を用いた DSA 画像の基礎的検討. *日本放射線学雑誌* 58: 1369-1376, 2002
- 14) Nelson KL, Gifford LM, Lauber-Huber C, et al: Clinical safety of gadopentetate dimeglumine. *Radiology* 196: 439-443, 1995
- 15) Nussbaum ES, Casey SO, Sebring LA, et al: Use of gadolinium as an intraarterial contrast agent in digital subtraction angiography of the cervical carotid arteries and intracranial circulation. Technical note. *J Neurosurg* 92: 881-883, 2000
- 16) Parodi JC, Ferreira LM: Gadolinium-based contrast: An alternative contrast agent for endovascular intervention. *Ann Vasc Surg* 14: 483, 2000
- 17) Prince MR, Arnoldus C, Frisoli JK: Nephrotoxicity of high-dose gadolinium compared with iodinated contrast. *JMRI* 1: 162-166, 1996
- 18) Sam AD, Morasch MD, Collins J, et al: Safety of gadolinium contrast angiography in patients with chronic renal insufficiency. *J Vas Surg* 38: 313-318, 2003
- 19) Slaba S, Abi Khalil S, Nassar J, et al: Gadolinium-medium filter-protected percutaneous stented carotid angioplasty. *J Mal Vasc* 29: 165-167, 2004
- 20) Wilson AJ, Boxer MM: Neurotoxicity of angiographic carbon dioxide in the cerebral vasculature. *Invest Radiol* 37: 542-51, 2002
- 21) Zeller T, Muller C, Frank U, et al: Gadodiamide as an alternative contrast agent during angioplasty in patient with contraindications to iodinated media. *J Endovasc Therapy* 9: 625-632, 2002